Kasabach-Merrittov syndróm ako dôsledok obrovského hemangiómu krku plodu

Gašparová P.[1], Ballová Z.[1], Marciová Z.[2], Dosedla E.[1]

[1] Gynekologicko-pôrodnícka klinika LF UPJŠ a Nemocnice AGEL Košice-Šaca, Slovenská republika
[2] Oddelenie detskej otorinolaryngológie, Detská fakultná nemocnica Košice, Slovenská republika

| Úvod

Veľký hemangióm krku plodu je zriedkavá vrodená malformácia (0,3%), častejšie sa vyskytujúca u dievčat (3–5:1)[1]. Iba 12 % sa nachádza v oblasti hlavy a krku[2]. Ide o benígny vaskulárny nádor s heterogénnou štruktúrou, prítomný už pri narodení. Väčšie lézie môžu spôsobiť hyperextenziu krku plodu a polyhydramnion[3]. Diagnózu možno spoľahlivo stanoviť prenatálnym ultrazvukom, pričom prognóza závisí od histologického typu, veľkosti a lokalizácie nádoru[2].

| Kazuistika

20-ročná primigravida bola v 30. týždni gravidity odoslaná na vyššie pracovisko pre sonografický nález tumoróznej masy pod bradou plodu. Rodinná anamnéza bola bezvýznamná, bez znakov genetickej záťaže. Nezaznamenali sa žiadne expozície potenciálnym teratogénom. Prvotrimestrálny skríning nebol realizovaný. Morfologické vyšetrenie v 20. týždni bolo pacientke odporúčané, avšak odmietla ho.

Ultrazvukové vyšetrenie v 31. týždni tehotenstva, realizované pomocou prístroja Voluson E10 BT18 s konvexnou sondou RAB 4–8L, potvrdilo vitálnu monofetálnu graviditu zodpovedajúcu 30+1 týždňu. Bola zistená rozsiahla tumorózna štruktúra s maximálnym priemerom približne 85 mm. Okraje tumoru boli neostré, s náznakmi infiltrácie okolitých štruktúr. Pozorovaný bol protrudujúci jazyk plodu spolu s polyhydramniom, pravdepodobne sekundárne v dôsledku útlaku nosohltanu a poruchy prehĺtania; žalúdok plodu nebolo možné identifikovať. Iné morfologické anomálie ani známky intrauterinnej rastovej reštrikcie neboli prítomné.

Rodičia boli podrobne informovaní o náleze a prognóze, avšak prenatálne genetické vyšetrenie odmietli. Pôrod cisárskym rezom prebehol plánovane v 38. týždni gravidity. Vzhľadom na to, že neboli splnené indikácie na výkon EXIT zákroku, novorodenec bol zaintubovaný 3 minúty po pôrode.

Na 4. deň života otorinolaryngológovia vykonali čiastočnú resekciu rastúceho nádoru. Po U-incízii na krku bola masa opatrne oddelená od svalov musculus sternocleidomastoideus, digastricus a omohyoideus. Nádor zasahoval aj do tkaniva štítnej žľazy, od ktorého bol oddelený pomocou Ligasure. Expanzia nádoru pokračovala do pravej príušnej oblasti, kde bolo tumorózne tkanivo separované od príušnej žľazy a nervus facialis.

Histopatologické vyšetrenie potvrdilo diagnózu kavernózneho hemangiómu. Maxilofaciálni chirurgovia označili tumoróznu masu v oblasti tváre za neoperabilnú. Pre infiltráciu do jazyka, dolnej pery, brady a mandibuly bola indikovaná tracheostómia.

Napriek liečbe betablokátormi, nízkomolekulárnym heparínom a kortikosteroidmi nádor progredoval. Novorodenec vyžadoval podporu obehovej stability pomocou katecholamínov. Anémia sa zhoršovala aj napriek opakovaným transfúziám erytrocytov. Hematologický nález kolísal medzi trombocytopéniou a trombocytózou.

Na 21. deň života došlo k respiračnému a obehovému zlyhaniu s exitom novorodenca.

| Záver

V našej kazuistike ide o kavernózny hemangióm, typicky tvorené dilatovanými cievami uloženými hlboko v koži a mäkkých tkanivách[4]. Väčšie lézie môžu viesť k diseminovanej intravaskulárnej koagulácii, hemolytickej anémii a Kasabach-Merrittovmu syndrómu, charakterizovanému fialovým sfarbením kože a progresívnou anémiou v dôsledku poolingu trombocytov a erytrocytov[5]. Prenatálna diagnostika je náročná a neumožňuje spoľahlivé odlíšenie subtypov[6]. V diferenciálnej diagnostike treba zvážiť aj lymfangióm, fetálnu strumu, teratóm a fibrosarkóm[7].

| Literatúra

1. Chamli A, Litaiem N. PHACE Syndrome. 2021 Jul 18. In: StatPearls [Internet]. Treasure Island (FL): StatPearls Publishing; 2021 Jan. 2. Zheng W, Gai S, Qin J, et al.: Role of prenatal imaging in the diagnosis and management of fetal facio-cervical masses. Sci Rep. 2021 Jan 14;11(1):1385. 3. Rodríguez Bandera AI, Sebaratnam DF, Feito Rodríguez M, et al.: Cutaneous ultrasound and its utility in pediatric dermatology. Part I: Lumps, bumps, and inflammatory conditions. Pediatr Dermatol. 2020 Jan;37(1):29-39. 4. Braun V, Prey S, Gurioli C, et al.: Congenital haemangiomas: a single-centre retrospective review. BMJ Paediatr Open. 2020 Dec 7;4(1):e000816. 5. Lewis D, Vaidya R. Kasabach Merritt Syndrome. 2021 Jul 22. In: StatPearls [Internet]. Treasure Island (FL): StatPearls Publishing; 2021 Jan. 6. Quintanilla-Dieck L, Penn EB Jr. Congenital Neck Masses. Clin Perinatol. 2018 Dec;45(4):769-785. 7. El Zein S, Boccara O, Soupre V, et al.: The histopathology of congenital haemangioma and its clinical correlations: a long-term follow-up study of 55 cases. Histopathology. 2020 Aug;77(2):275-283.

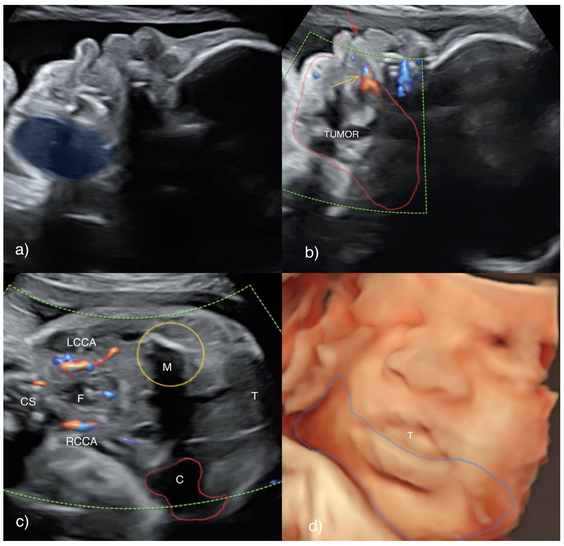

Obr. 1. Fetálny ultrazvukový nález v 30. týždni gravidity.
a) Profil plodu s rozsiahlym nádorom, ktorý úplne zaberá oblasť krku, brady a dolnej čeľuste (všimnite si veľkú anechogénnu cystickú štruktúru zvýraznenú modrou farbou). b) Farebný dopplerovský obraz k panelu a). Sublingválna artéria (žltá šípka), jazyk (červená šípka). c) Axiálna rovina so šikmým insonačným uhlom prechádzajúcim ústami, hltanom (F) a krčnou chrbticou (CS). Ľavý ramus mandibuly (M), ľavá spoločná karotída (LCCA), pravá spoločná karotída. d) 3D povrchové zobrazenie tváre s vyčnievajúcim jazykom (T) a opuchnutou dolnou perou.

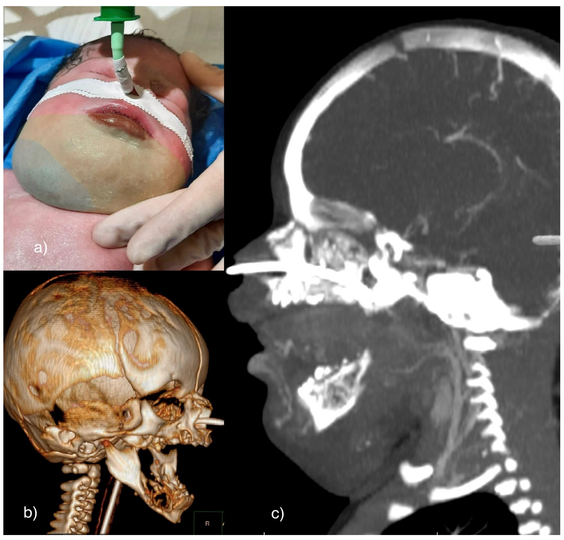

Obr. 2. Klinické a zobrazovacie nálezy u novorodenca.
a) Fotografia novorodenca bezprostredne po pôrode. Difúzny opuch postihuje dolnú polovicu tváre (vyznačený žltou farbou), výrazná prominencia na pravej strane zodpovedá cystickej časti hemangiómu (modrá). b) 3D CT angiografia znázorňujúca rozsiahlu osteolýzu tela a ramena pravej dolnej čeľuste. c) Sagitálny CT rez zobrazujúci objemnú submandibulárnu tumoróznu masu.

Obr. 3. Operačný a pooperačný priebeh.
a) Intraoperačný pohľad počas čiastočnej exstirpácie hemangiómu. b) Pooperačný stav s výraznou redukciou tumoru; viditeľná infiltrácia do dolnej pery. c) Masívny opuch krku a tváre v čase dekompenzácie životných funkcií.

Nemocnica AGEL Košice-Šaca

SYMPOZIUM AGEL

XVIII. ročník odborného sympozia
3. – 4. 11. 2025