Automatická segmentácia a využitie 3D modelov v kolorektálnej chirurgii

Strelka Ľ., Kleinová M.

Nemocnica Agel Levoča a. s., Oddelenie všeobecnej a úrazovej chirurgie, Levoča, Slovensko

Ciele projektu

Vzhľadom na čoraz častejšie využitie AI v medicíne sme sa aj my na našom pracovisku začleniť AI do operatívy a operovať za pomoci 3D modelov zobrazovaných na vedľajšom monitore. Plne automatické riešenie môžeme využiť pri predoperačnom plánovaní, samotnom chirurgickom výkone, ale aj za účelom oboznámenia pacienta s jeho nálezom. Našim cieľom je perspektívne rozšíriť skupinu pacientov s resekciou pre kolorektálny karcinóm za pomoci 3D modelov s využitím fúzie dvoch modalít - CT a MR. Následne prichádza do úvahy využitie rozšírenej reality, teda vloženie 3D modelu do real time obrazu snímaného laparoskopickou kamerou z operačného poľa. Problémom je zatiaľ technická náročnosť kvôli vzniku deformácií obrazu pri dychových exkurziách, pohybe inštrumentov a pri manipulácii s tkanivami.

Metodika

Metodika projektu začala manuálnym segmentovaním CT obrázkov jednotlivých pacientov, výsledkom čoho postupne vznikli 3D modely. Segmentácia prebiehala vo viacerých fázach - v natívnej fáze sme vysegmentovali kosti a hrubé črevo, vo vylučovacej uretery, v arteriálnej aortu a ďalšie cievy. Segmentovanie jedného prípadu trvalo viac ako 2 hodiny. Uvedený postup nie je možné realizovať v nemocničnom systéme (PACS), ale je potrebné snímky niekde stiahnuť, uložiť a pracovať s nimi. Výhodné je riešenie na 1 klik s podporou AI, v ktorom je možné pridávať si vlastné AI modely, vytvárať vlastný dataset a následne ho trénovať. My využívame takúto AI platformu, zbierame CT snímky, manuálne alebo semiautomaticky ich segmentujeme, vytvárame si dataset, s následným pretrénovaním už existujúcich AI modelov po každých 10 vysegmentovaných prípadoch. Výsledkom tohto postupu je postupná automatizácia segmentácie.

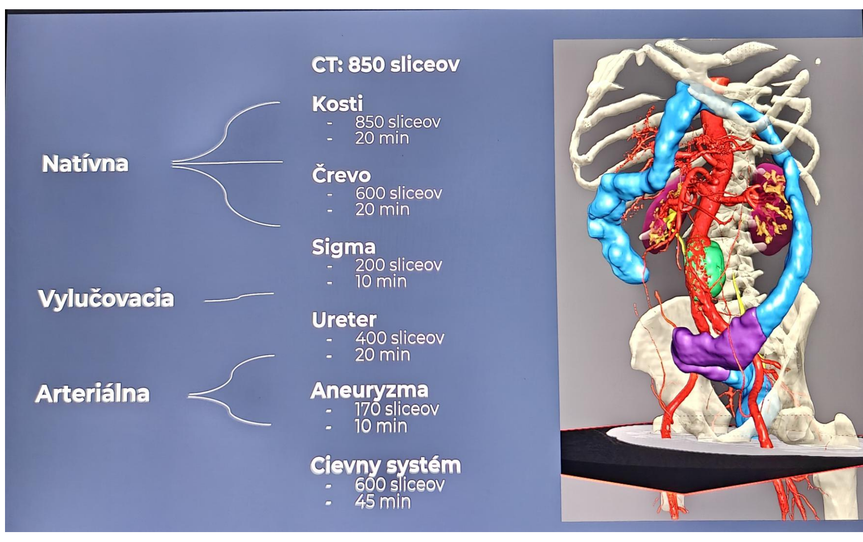

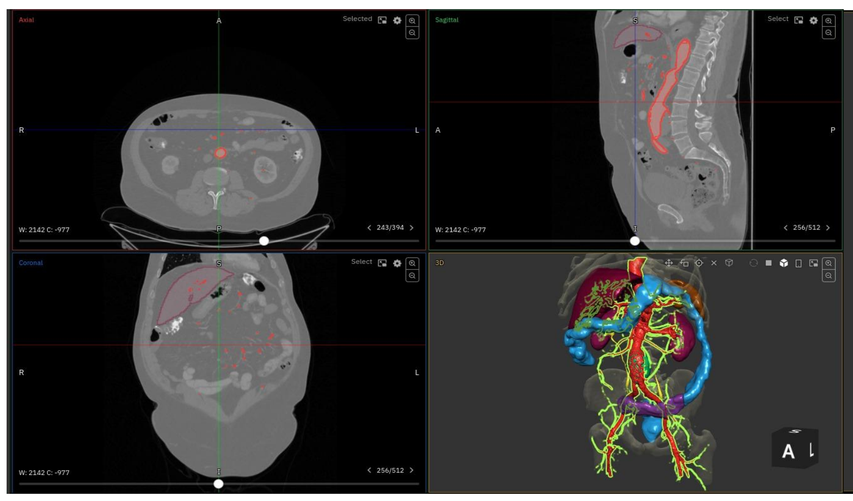

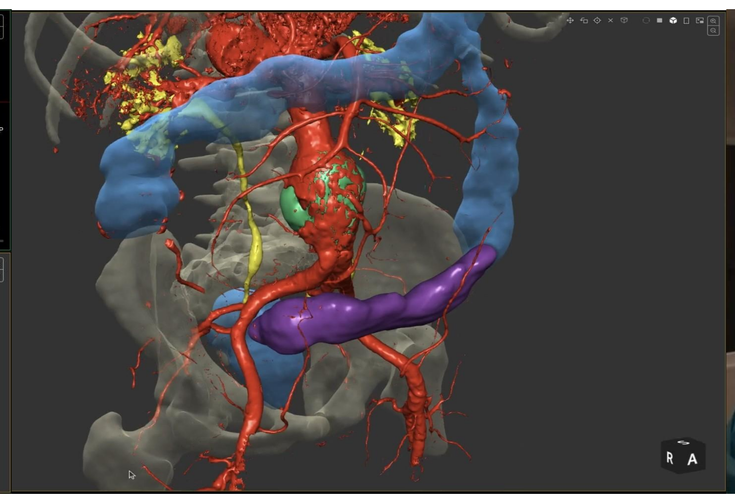

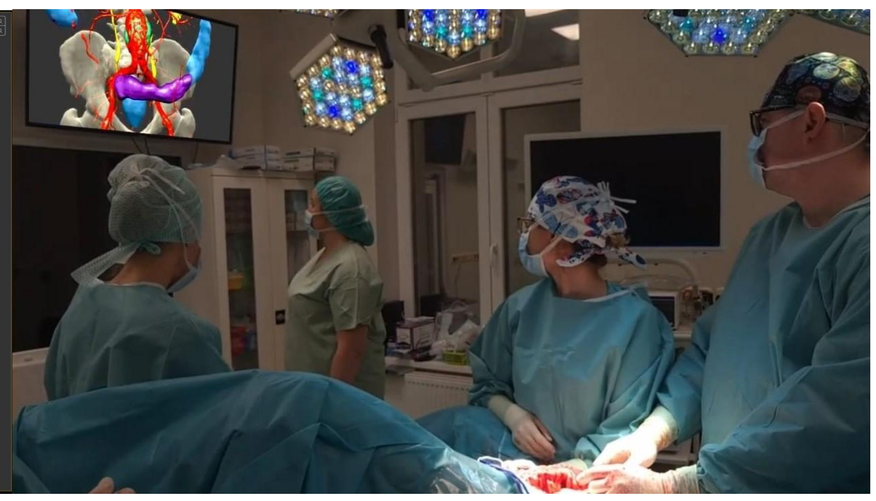

Výsledky

3D modely sme využili pri laparoskopických resekciách colon sigmoideum z indikácie recidivujúcich divertikulitíd sigmy (pacient mal aj pomerne veľkú aneuryzmu abdominálnej aorty infrarenálne, ktorá bola tiež dobre viditeľná na 3D modely) a z indikácie adenokarcinómu. Fúzovaný CT a MR 3D model bol využitý pri transanálnej excízii high – grade dysplastického polypu rekta.

Záver

Výhodou využitia 3D modelov oproti CT je, že berú do úvahy individuálnu anatómiu pacienta a prípadné anatomické variácie, čo znižuje riziko perioperačných komplikácií. Navyše sa 3D modely dajú využiť v edukácii začínajúcich chirurgov, edukácii pacientov predoperačne. Perspektívne implementácia AI modulu peroperačne umožní presnejšiu preparáciu a bezpečnejší operačný výkon.

SYMPOZIUM AGEL

XVIII. ročník odborného sympozia

3. – 4. 11. 2025