PRENATÁLNA DIAGNOSTIKA MILROYOVHO SYNDRÓMU

Ballová Z.[1], Gašparová P.[1], Sitáš M.[1], Turcsányiová Z.[1] , Dosedla E.[1]

[1]Gynekologicko- pôrodnícka klinika UPJŠ LF a Nemocnica AGEL Košice-Šaca a.s., Slovenská republika

| Milroyov syndróm

Milroyov syndróm (MS) alebo **primárny kongenitálny lymfedém** (1,2) je najčastejšia forma zo skupiny hereditárnych primárnych lymfedémov. Pomenovaný je podľa Williama Milroya, ktorý ako prvý už v 19. storočí, opísal výskyt lymfedému dolných končatín s familiárnym výskytom (3). Stav je spôsobený dysgenézou lymfatických ciev s rôznym stupňom postihnutia. Prenatálna ultrazvuková diagnostika je založená na prítomnosti symetrického opuchu oboch dolných končatín, hlavne dorzálnej časti nôh (3, 4, 5). Až doteraz bol **gén FTL4 kódujúci receptor 3 pre vaskulárny endoteliálny rastový faktor (VEGFR 3)** jediným génom, ktorý bol detegovaný s asociáciou s MS (3,4,6).

| Prenatálne nálezy

- Morfologický USG: vitálny plod mužského pohlavia s kompozitným vekom 20 týždňov +2 dni, **zväčšená nuchálna riasa (nuchal fold-NF) o veľkosti 6,3 mm, hygroma colli cysticum, výrazný edém dolných končatín a normálne množstvo hyperechogénnej plodovej vody.**

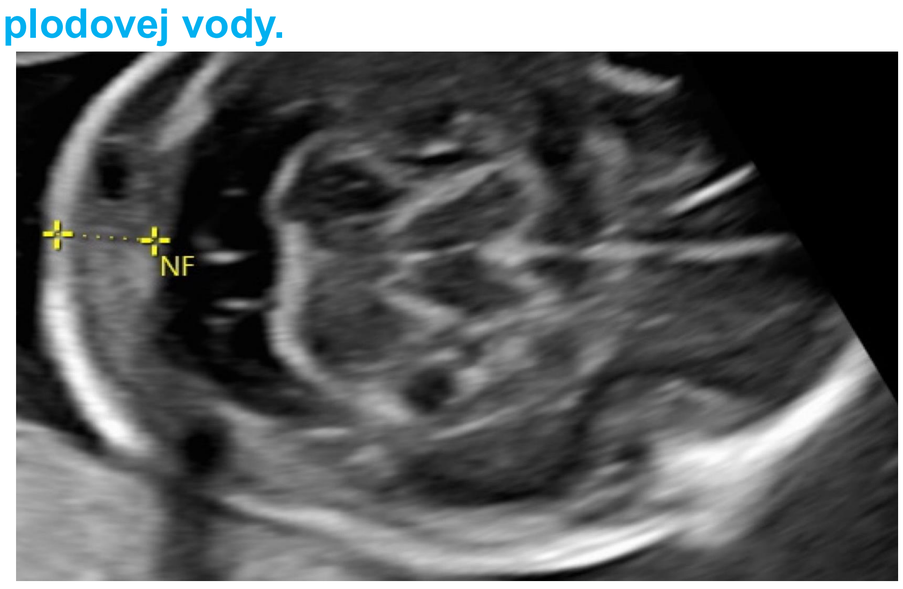

Obrázok 1. vľavo
USG v 22 týždni gravidity zobrazujúci zväčšenú nuchálnu riasu (NF)

Obrázok 2. vpravo
USG v 22 týždni gravidity zobrazujúci edémy dolnej končatiny plodu

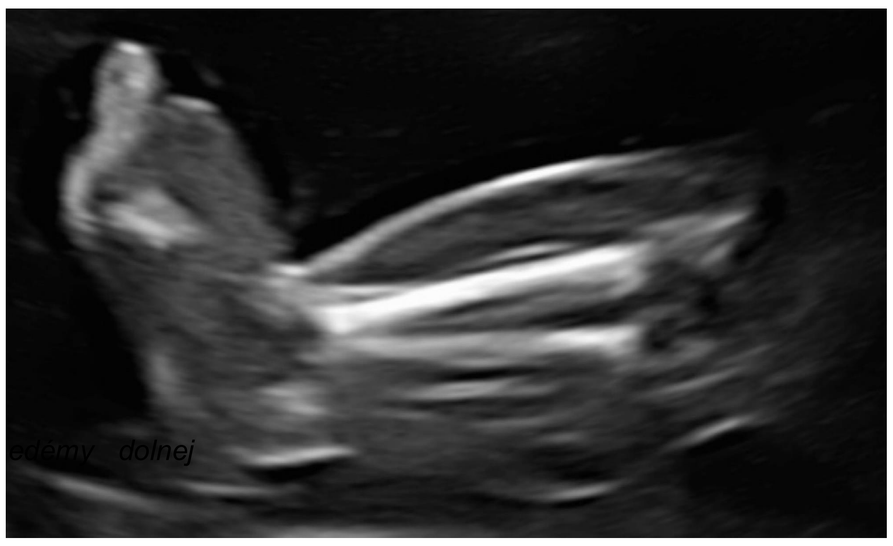

- USG v 22. týždni gravidity preukázalo prítomnosť perzistujúceho nálezu **hygroma colli cysticum, zväčšenia NF 8,4 mm a bol prítomný podkožný edém s dvojitou kontúrou kože oboch dolných končatín.**

Obrázok 3. vľavo
Novorodenec zobrazený s prítomnou zhrubnutou kožnou riasou v oblasti krku

Obrázok 4 vpravo
Novorodenec s prítomným lymfedémom dolnej končatiny

| Postnatálne nálezy

- Cisársky rez bol vykonaný v 38. týždni a 6. dni tehotenstva a narodil sa novorodenec **mužského pohlavia s pôrodnou hmotnosťou 4320 g** a pôrodnou dĺžkou 49 cm s Apgarovej skóre 8/9/10.
- Novorodenecké vyšetrenie odhalilo **typické znaky idiopatického lymfedému dolných končatín a taktiež zhrubnutej kožnej krčnej riasy**
- Krv dieťaťa bola odoslaná na genetické vyšetrenie. **Analýza DNA identifikovala známy patogénny variant c.33323_3325delTCT, p (Phe1108del) v heterozygotnom stave v géne FLT4**, **čím sa potvrdila navrhovaná diagnóza – dedičný lymfedém typu 1A – Milroyov syndróm**.
- Pri vyšetrení karyotypu bolo hodnotených 25 mitóz, z toho 3 mitózy boli hypoploidné, ostatné mitózy mali počet chromozómov 46 a normálny karyotyp 46, XY. **V jednej mitóze sa potvrdila fragilná alela na 16q22.**

| Záver

Postnatálna genetická analýza odhalila fragílnu alelu chromozómu na 16q22.

V súčasnosti nie je v literatúre žiadny dôkaz o súvislosti medzi dedičným lymfedémom typu I (Milroyov syndróm) a fragilitu na 16q22. Anomálie chromozómu 16 sú spojené s dedičným lymfedémom typu II (Meigeova choroba), ktorý sa prenatálne neprejavuje.

Do dnešného dňa však nebol hlásený žiadny prípad MS, v ktorom by analýza DNA preukázala prekrývanie vlastností a znakov typické pre iné typy lymfedémov.

Ako prví sme opísali takýto zaujímavý príklad prenatálnej diagnostiky MS v kombinácii s výskytom fragilnej alely 16q22 u novorodenca mužského pohlavia s normálnym karyotypom 46, XY.

Literatúra

1. [Gezginç K, Yazıcı F, Gök D. Prenatal diagnosis of Milroy's primary congenital lymphedema. Taiwan J Obstet Gynecol. 2012 Jun;51(2):280-2.
2. Milroy WF. Chronic hereditary edema: Milroy's disease. *JAMA* 1928; 91: 1172–1175.
3. Brice GW, Mansour S, Ostergaard P, et al. Milroy Disease. 2006 Apr 27 [updated 2014 Sep 25]. In: Adam MP, Ardinger HH, Pagon RA, Wallace SE, Bean LJH, Stephens K, Amemiya A, editors. GeneReviews® [Internet]. Seattle (WA): University of Washington, Seattle; 1993–2020.
4. Drury S, Williams H, Trump N, et al. Exome sequencing for prenatal diagnosis of fetuses with sonographic abnormalities. Prenat Diagn. 2015 Oct;35(10):1010-7.
5. Urbaneja Rodríguez E, Garrote Molpeceres R, Pino Vázquez MA,et al. Linfedema congénito, secundario a, enfermedad de Milroy [Primary lymphedema due to Milroy disease]. An Pediatr (Barc). 2017 Mar;86(3):169-170. Spanish.
6. Brice G, Child AH, Evans A, et al. Milroy disease and the VEGFR-3 mutation phenotype. J Med Genet. 2005 Feb;42(2):98-102.

SYMPOZIUM AGEL

XVIII. ročník odborného sympozia

3. – 4. 11. 2025